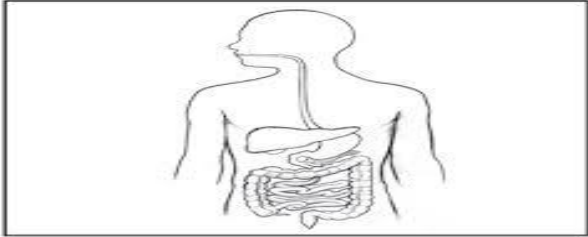




Nombre: _____ Fecha: _____

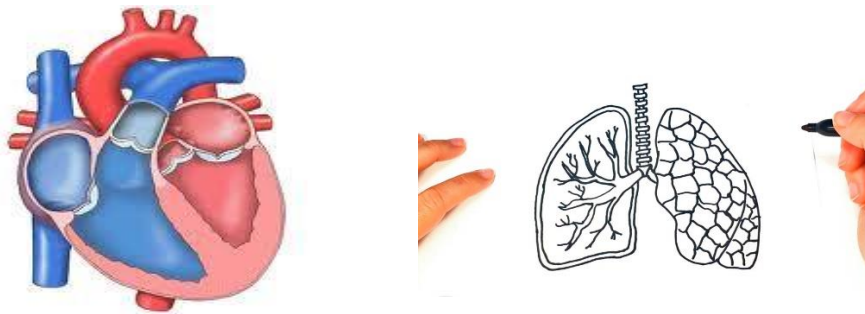
1.- Observa la siguiente imagen en la que se representa al tubo digestivo



a.- A partir de ésta representación , explica cómo imaginas que están formados los órganos de tu cuerpo

b.- Sobre los efectos de la actividad física en tu organismo, ¿sabes qué ocurre en el sistema respiratorio y circulatorio cuando te ejercitas? Explica.

2.-En la imagen, se muestra el corazón y los pulmones



a.-¿Qué función cumple el corazón en tu cuerpo?

b.- ¿Qué función cumplen los pulmones en tu cuerpo?

3.- ¿Conoces algunas funciones que desempeña la sangre en tu organismo? Describe aquellas que conozcas. _____



PROF. ADRIANA RAMÍREZ
COLEGIO ABRAHAM LINCOLN M. COLLEGE



Plan de trabajo

5° Año

(Uso del libro y cuaderno)

UNIDAD 2 "¿De qué manera se organiza nuestro cuerpo?"

Primero resuelve la guía previa y de ahí trabaja en el Plan de Trabajo

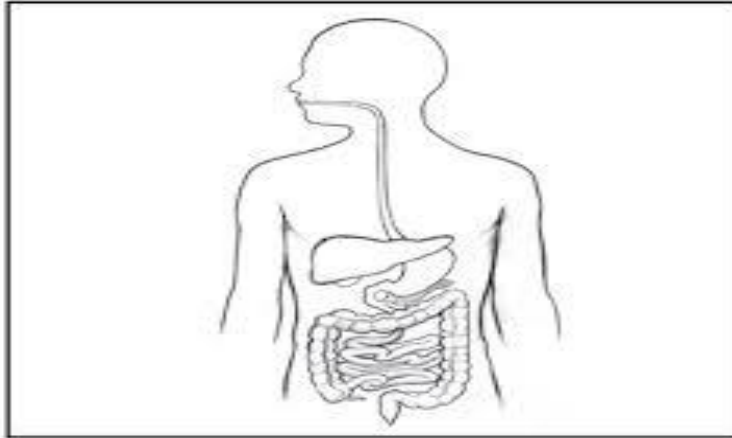
Clase 13	Clase 14	Clase 15	Clase 16
<p>Pág.57 "Descubre en la imagen" -Observa la pág. y contesta las preguntas.</p> <p>Pág. 58 "Para descubrir lo que sé" -Observa , lee, responde las preguntas de ésta pág.</p>	<p>Pág. 59 y 60 "Hacia el corazón artificial en Chile" -Desarrolla éstas dos Págs. Leyendo con calma y luego contestando las preguntas.</p>	<p>Pág.62 "El cuerpo humano y su organización" -Resuelve la actividad de la Pág. Pág.64 -Escribe los niveles de organización partiendo desde el nivel 1 hasta llegar al organismo. -Indica brevemente la función de cada nivel con el dibujo correspondiente.</p>	<p>Pág.66 "¿Qué camino recorre el alimento cuando ingresa a nuestro organismo?" -En ésta página trabaja la actividad 1 y 2 en "desarrolla tus habilidades" -Resuelve la guía del Sist. Digestivo observando el libro -Revisa la guía y pégalala en tu cuaderno, sirve para estudiar.</p>

GUÍA DE LA CLASE 16 “ EL APARATO DIGESTIVO “

Objetivo : Recordar y relacionar lo aprendido.

1.- Escribe cada nombre en su lugar

boca	estómago	ano
faringe	intestino grueso	hígado
esófago	intestino delgado	páncreas



2. Colorea :
- Rosa: la faringe.
 - Naranja: el esófago.
 - Verde: el estómago.
 - Azul oscuro: el intestino grueso
 - Azul claro: el intestino delgado.
 - Gris: el ano.
 - Marrón: el hígado.
 - Amarillo: el páncreas

3.- Ubica en la dentadura: los incisivos --- caninos ---- premolares y molares

